

Polioencefalopatía espongiiforme en una camada de Pastor Belga de Malinois

Spongiform polioencephalopathy/spongy degeneration of the brain's gray matter in a Malinois litter

U. Ibaseta-Bejarano,¹ C. Naranjo,² P. Marco-Salazar,² M. Pumarola²

¹Hospital Veterinario Nacho Menes. Gijón, Asturias.

²Departamento de Medicina y Cirugía Animal. Facultad de Veterinaria. Campus Universidad Autónoma de Barcelona. 08193 Bellaterra. (Cerdanyola del Vallés). Barcelona.

Resumen

Se presentaron 2 cachorros de Pastor Belga de Malinois, con un cuadro de ataxia cerebelosa y temblores, que comenzó a manifestarse a las 5 semanas de edad. Mediante histopatología se diagnosticó una polioencefalopatía espongiiforme con afectación del cerebelo y diferentes núcleos basales del tronco encefálico. Se trata de un proceso neurodegenerativo hereditario propio de esta raza, y aunque se desconoce su base genética, se sabe que se transmite siguiendo un patrón mendeliano autosómico recesivo simple. Aunque este es el primer caso que se publica en España, se sospecha que el gen responsable está altamente extendido, por lo cual, en los próximos años, deberá hacerse un esfuerzo para diagnosticar y definir mejor la enfermedad con el objetivo final de excluir a los portadores de los programas de reproducción.



Palabras clave: Malinois, ataxia, temblores, encefalopatía espongiiforme, vacuolas.

Keywords: Malinois, ataxia, tremors, spongiform encephalopathy, vacuoles.

Clin. Vet. Peq. Anim., 2012, 32 (2): 95-98

Introducción

Las enfermedades neurodegenerativas se caracterizan por afectar fundamentalmente a individuos jóvenes de razas puras, causando un patrón lesional bilateral, simétrico y multifocal, con una distribución variable que condiciona la sintomatología.¹ La causa subyacente de estos procesos es un defecto genético que produce una alteración del metabolismo celular, con la consecuente degeneración y muerte neuronal prematura. En el caso de algunas razas y enfermedades específicas, como por ejemplo la Ataxia cerebelosa del Bull Terrier, se ha identificado el gen responsable de la misma, permitiendo así detectar a los animales portadores.

Las encefalopatías espongiiformes constituyen un subgrupo, dentro de las enfermedades neurodegenerativas, definido por las lesiones vacuolares responsables del aspecto espongiiforme del tejido nervioso.² Se incluye aquí una gran variedad de procesos neurológicos, muchos de ellos con un componente genético o hereditario conocido, así como las enfermedades producidas por priones.

Las encefalopatías espongiiformes muestran una gran variedad de patrones lesionales según afecten a

la sustancia gris, a la blanca, o a ambas. En la especie canina, entre las que presentan afectación de la sustancia gris, se han descrito puntualmente casos en las razas Bull Mastiff,³ Rottweiler,^{4,5} Saluki,⁶ Cocker Spaniel⁷ y Pastor Australiano.⁸ En el Pastor Belga de Malinois se ha publicado recientemente una encefalopatía espongiiforme hereditaria caracterizada por una clínica fundamentalmente cerebelosa.⁹

En este trabajo presentamos el estudio clínico e histopatológico de los primeros casos descritos en España de una Encefalopatía Espongiiforme en perros de raza Pastor Belga de Malinois.

Caso clínico

El primero de los cachorros, macho, no vacunado, perteneciente a una camada de 11, comenzó a manifestar a las 5 semanas de edad un cuadro de ataxia cerebelosa y temblores generalizados, estos últimos se intensificaban con la actividad y se atenuaban durante el sueño. Durante la semana posterior fue hospitalizado al empezar a presentar continuos episodios de opistótonos con

* Contacto: unai_ibaseta@yahoo.es

rigidez de los miembros torácicos que no respondieron al tratamiento con diazepam (Valium, Roche, Barcelona) y fenobarbital (Luminal, Kern Pharma, Barcelona), muriendo unas horas después de su ingreso.

Paralelamente, uno de sus hermanos, también macho no vacunado, comenzó a mostrar signos similares aunque más sutiles. En la primera exploración neurológica presentaba temblor de intención, con base de sustentación ampliada y tendencia a caerse espontáneamente, además de un nistagmo pendular, conjugado y constante en ambos ojos, y retraso en las reacciones posturales en todas las extremidades, con reflejos espinales normales. En las analíticas sanguínea y urinaria todos los parámetros estaban dentro de la normalidad y las pruebas serológicas frente a *Moquillo*, *Toxoplasma* y *Neospora* resultaron negativas. El líquido cefalorraquídeo tampoco reveló ninguna alteración. Inicialmente fue tratado con clindamicina (Dalacin, Pfizer, Barcelona) que se retiró al confirmarse los resultados serológicos negativos. Durante las 2 semanas posteriores la ataxia y el temblor de intención progresaron levemente y, como le había ocurrido a su hermano, comenzó a sufrir episodios aislados de opistótonos, con rigidez de los miembros torácicos, de los que se recuperaba en pocos segundos. Ante el empeoramiento del cuadro clínico, se practicó la eutanasia humanitaria y se procedió a su estudio histopatológico.

Histopatología

La exploración macroscópica no reveló ninguna alteración evidente.

A nivel microscópico las lesiones se restringieron al sistema nervioso central. El patrón lesional consistía en la presencia de vacuolas intraneuronales únicas o múltiples, de tamaño desigual y sin contenido aparente, asociadas a microespongiosis del neuropilo. Se detectaban también imágenes de neurodegeneración (palidez neuronal, cambios de forma y tamaño de neuronas, presencia de esferoides, etc.) y muerte neuronal, asociadas a una gliosis reactiva difusa. Estas lesiones resultaban más evidentes en el cerebelo, en los núcleos cerebelosos (Fig. 1) y en el lóbulo floculonodular, donde afectaba a las células de Purkinje (Fig. 2). También mostraban este tipo de lesiones, aunque con menor intensidad, otros núcleos del tronco encefálico como los Vestibulares, Rojo (Fig. 3), Cuneatus y núcleos de la Oliva (superiores e inferiores). En todas estas localizaciones se presentaba de forma bilateral y simétrica.

Además, las células de Purkinje presentaban palidez del pericarion, con posible depósito de material intracitoplasmático pálido. La técnica de PAS, para la detección de mucopolisacáridos en dichas células, resultó negativa.

En el núcleo de la Oliva se detectaron depósitos de calcio en el neuropilo.

La sustancia blanca, adyacente a todos los núcleos citados, no presentaba cambios significativos. Su evaluación mediante la técnica de Kluver-Barrera para mielina no detectó pérdida de la misma.

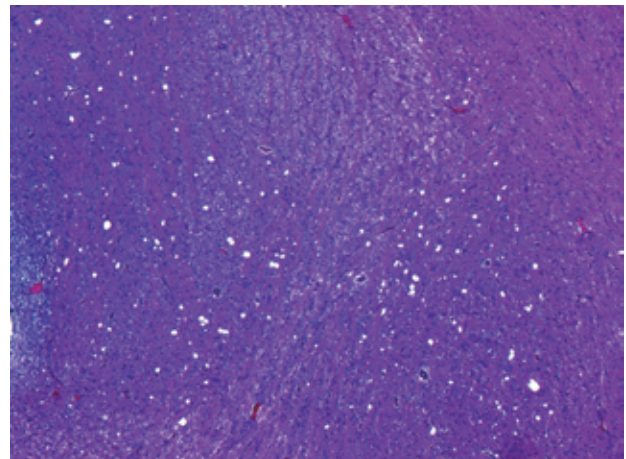


Figura 1. Núcleos cerebelosos (*Fastigii* e *Interpositus*). Microespongiosis difusa del neuropilo (Hematoxilina Eosina 5X).

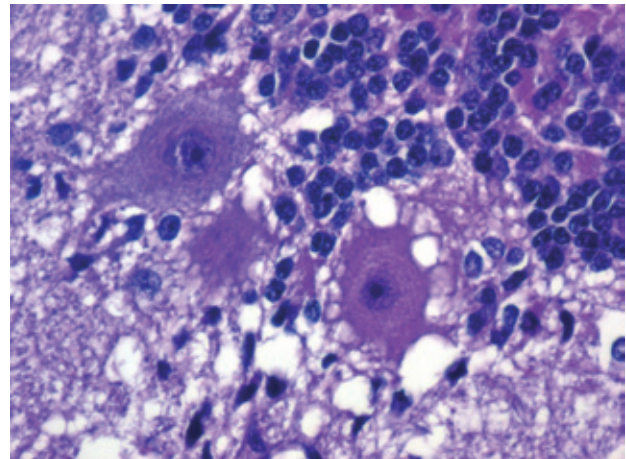


Figura 2. Cerebelo, lóbulo floculo-nodular. Vacuolización de las neuronas de Purkinje y del neuropilo. (Hematoxilina eosina 40X).

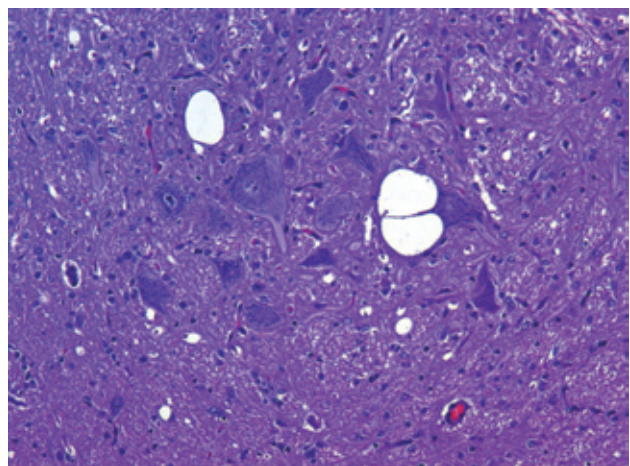


Figura 3. Núcleo Rojo. Vacuolas intraneuronales y en el neuropilo de tamaño desigual y sin contenido aparente (Hematoxilina Eosina 20X).

Se procedió al estudio inmunohistoquímico específico para detectar la posible presencia de priones, con resultado negativo.

Todos estos resultados permitieron descartar causas inflamatorias, tanto infecciosas como inmunomedia-

das, y una enfermedad de almacenamiento lisosomal. Se estableció como diagnóstico una polioencefalopatía espongiiforme no priónica de origen desconocido, probablemente hereditaria.

Discusión

Hasta el momento existen 2 publicaciones que describen casos similares de encefalopatía espongiiforme en Pastor Belga de Malinois, en Austria⁹ y Suiza.¹⁰ Aunque existen diferencias en los hallazgos histopatológicos y en la sintomatología de los casos publicados, todos se caracterizan por un patrón lesional vacuolar con afectación de la corteza y los núcleos cerebelosos, así como de distintos núcleos del tronco encefálico. En algunos casos también resulta afectada la corteza cerebral y la médula espinal, localizándose las lesiones principalmente en la sustancia gris.

En la mayoría de casos descritos los signos neurológicos más significativos fueron la ataxia cerebelosa y los temblores de intención, manifestándose siempre entre las 4 y 7 semanas de edad.^{9,10} En la sintomatología de nuestros cachorros destacan, además, los episodios de opistótonos con rigidez de los miembros torácicos. Aunque es difícil diferenciarlos de las convulsiones de tipo tónico, la falta de respuesta a los anticonvulsivantes y la ausencia de lesiones en el prosencéfalo nos llevan a considerar que se trata de una rigidez causada por las lesiones cerebelares, semejante a la postura de descerebelación. Kleiter et al⁹ describe un cuadro similar en uno de sus casos, en el que la rigidez se presentaba de forma episódica mientras comía. El tremor ocular oscilante y los temblores generalizados también aparecieron en otros 2 de los casos publicados.^{9,10}

A todos los cachorros de Malinois con encefalopatía espongiiforme descritos hasta el momento, exceptuando al que murió en nuestro centro a las pocas horas de su ingreso, se les practicó la eutanasia como máximo 7 semanas después de iniciarse los síntomas al no observarse mejoría alguna, aunque en la mayoría de los casos tampoco hubo un empeoramiento claro. Por lo tanto, aunque desconocemos cual sería la evolución

de la enfermedad a medio-largo plazo, el pronóstico es grave y no se conoce tratamiento posible. Los 9 hermanos de los 2 cachorros del caso que describimos seguían sin manifestar ningún signo neurológico al cumplir el año.

La degeneración espongiiforme de la sustancia gris también se ha diagnosticado en las razas Bullmastiff,³ Rottweiler,^{4,5} Saluki,⁶ Cocker,⁷ y Pastor Australiano,⁸ en las que como en los Malinois, el cerebelo y los núcleos del tronco encefálico fueron las estructuras más afectadas. En la mayoría de estos casos, las lesiones también se extienden a la corteza cerebral, la sustancia blanca del encéfalo o la médula, provocando convulsiones, alteraciones del comportamiento o paresia entre otros signos neurológicos, además de los cerebelares.

No se ha publicado ningún estudio que haya identificado la causa de esta enfermedad en el Malinois pero, por su similitud con otros tipos de encefalopatías espongiiformes hereditarias, se sospecha que se debe a un defecto metabólico de origen genético. En la aciduria L-2 hidroxiglutarica del Staffordshire Bull Terrier se ha identificado la mutación de la L-2 hidroxiglutarato deshidrogenasa causante de la aciduria orgánica responsable de la degeneración vacuolar^{11,12} y en 2 familias de Pastor Australiano y Pastor de Shetland con leucoencefalomielopatía espongiiforme se asoció dicha degeneración a una mutación del citocromo b mitocondrial.¹³

La bibliografía en Malinois⁹ indica que esta enfermedad se transmite siguiendo un patrón mendeliano recesivo. Aunque no se pudo realizar un estudio genético en estos animales, se trata del primer caso descrito hasta el momento en España, y es de suponer que el gen responsable esté extendido y la casuística de dicha enfermedad pueda aumentar en los próximos años. Por ello es necesario incluir la Encefalopatía Espongiiforme, en los diagnósticos diferenciales de ataxia o temblores entre otros signos neurológicos, cuando estos se manifiesten a edades tempranas y, en todo caso, confirmar el patrón lesional descrito. Esto es fundamental de cara a lograr el diagnóstico de la enfermedad y la identificación de los portadores, con el objetivo final de excluirlos de los programas de reproducción.

Summary

Two Malinois puppies were presented showing cerebellar ataxia and tremors that started at the age of 5 weeks. The histopathology revealed a spongy degeneration of the brain's grey matter affecting the cerebellum and different brainstem nuclei. This is a neurodegenerative hereditary disease that affects Malinois dogs, and although the genetic basis remains unknown, a recent study has shown that is transmitted following an autosomal recessive mendelian pattern. Although this is the first case described in Spain, it is suspected that the responsible gene is highly spread, so an effort should be done in the future in order to better define and diagnose this disorder and exclude the carriers from the breeding programs.

Fuente de financiación: Esta investigación no se realizó con fondos comerciales, públicos o del sector privado.

Conflicto de intereses: Los autores declaran que no existe conflicto de intereses.

Bibliografía

1. Braund KG Degenerative disorders of the central nervous system. En: Clinical neurology in Small Animals-Localization, diagnosis and treatment. K.G.Braund (Ed) (2003)
2. Sisó, S, Hanzicek, D, Fluehman G, Kathmann, I, Tomek, A V. Papa V, Vandavelde. V. Neurodegenerative diseases in domestic animals. A comparative review. *Vet J* 2006. 171: 20-38
3. Carmichael S, Griffiths IR, Harvey MJ. Familial cerebellar ataxia with hydrocephalus in bull mastiffs. *Vet Rec* 1983; 112:354-358.
4. Eger CE, Huxtable CR, Chester ZC, et al. Progressive tetraparesis and laryngeal paralysis in a young rottweiler with neuronal vacuolation and axonal degeneration: an Australian case. *Aust Vet J* 1998; 76:733-737.
5. Kortz GD, Meier WA, Higgins RJ, et al. Neuronal vacuolation and spinocerebellar degeneration in young Rottweiler dogs. *Vet Pathol* 1997;34:296-302.
6. Luttgen PJ, Storts RW. Central nervous system status spongiosus of Saluki dogs. En: Proceedings of the 5th Annual Meeting Veterinary Medical Forum, ACVIM 1987; 841.
7. Morales C, Bernadini M, Pumarola M, Siso S. Familiar spongy degeneration in CockerSpaniel dogs. En: Proceedings of the 14th Annual Symposium, ECVN 2000
8. Brenner O, de Lahunta A, Summers BA et al. Hereditary polioencephalomyelopathy of the Australian cattle dog. *Acta Neuropathol (Berl)* 1997; 94:54-66.
9. Kleiter M, Högl S, Kneissl S, Url A, Leschnik M. Spongy degeneration with cerebellar ataxia in Malinois puppies: A hereditary autosomal recessive disorder?. *J Vet Intern Med* 2011;25:490-496.
10. Cachin M, Vandavelde M. Congenital tremor with spongy degeneration of the central nervous system in two puppies. *J Vet Intern Med* 1991; 5:87-90.
11. Penderis J, Calvin J, Abramson C, et al. L-2-hydroxyglutaric aciduria: Characterisation of the molecular defect in a spontaneous canine model. *J Med Genet* 2007;44:334-340.
12. Scurrill E, Davies E, Baines E et al. Neuropathological findings in a Staffordshire Bull Terrier with L-2-Hydroxyglutaric Aciduria. *J Comp Pathol* 2008;138:160-164.
13. Fang-Yuan Li, Cuddon PA, Song J et al. Canine spongiform leukoencephalomyelopathy is associated with a missense mutation in cytochrome b. *Neurobiol Dis* 2006; 21(1):35-42.